

第二十三章：经耻骨女性尿道重建

Professor K. SASIDHARAN, Indian

Associate Professor ARUN CHAWLA, Indian

Associate Professor KUMARESAN NATARAJAN, Indian

概论

经耻骨男性尿路重建,在选择性的复杂病例中,已被公认为有效的手术径路。这方法在妇女却甚少采用。笔者认为在适合的患者中,这方法同样可良好而关键地暴露妇女耻骨后的区域,从而协助尿道重建。笔者发现经耻骨径路在使用膀胱三角区为尿道板(urethral plate)作尿道重建时,极为有用。外尿道口异常及女性尿道下裂造成完全失禁彰显了这类适应证。这径路特别在短期及长期并发症绝无仅有,亦不会对盆器官支托及稳定构成不良影响。

引言

经耻骨男性尿道重建在选择性的复杂病例中已被公认为有效的手术径路。这方法在妇女却甚少采用。笔者认为在合适的患者中这方法同样可良好而关键地暴露妇女耻骨后的区域,从而协助尿道重建。笔者在此提交他在经耻骨女性尿道重建手术经验的初步报告。

适应证

笔者发现经耻骨径路在使用膀胱三角区为尿道板作尿道重建时,极为有用。外尿道口异常及女性尿道下裂彰显了这类适应证。尿道部分或完全不在,伴有膀胱颈张开,造成严重尿失禁。用前阴道壁将尿道前移(advancement of urethra)作为补救措施成效并不一贯。

在笔者经验中,创造盆腔内尿道及膀胱颈则可明确达致尿控及正常排尿。过去4年,笔者11例6-17岁女性尿路及膀胱颈异常中采用经耻骨径路以三角区重建盆腔内尿道。

手术细节

采用脐下中线切口伸延到耻骨联合之上。在清楚暴露耻骨联合前面后,裂开耻骨尿道韧带以发展耻骨联合底空间。耻骨联合的一段要整齐的切除而不损骨支(rami)。精确切除所需的耻骨联合一段并不改变盆骨的基本结构。(图1,2)子宫颈的主要连系包括主韧带(cardinal ligament),宫骶韧带(utero-sacral ligament)及提肌裂孔(levator hiatus)均丝毫不犯。Delancey所描述的防止盆器脱垂的保护机制在失去耻骨联合一段仍然有效。



图 1. 耻骨联合的一段要整齐的切除而不损骨支

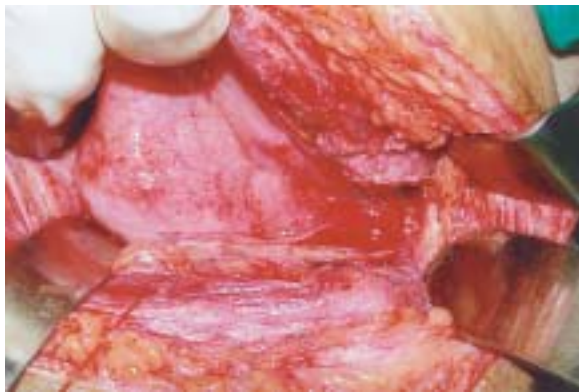

图 2. 耻骨联合切除后可暴露耻骨后的区域, 包括膀胱基及颈部

笔者作尿道重建的技术基本跟随 Dee's 的原理：以平衡切口在三角区划出后尿道板，再将其卷成管形，构成新的有功能的盆腔内尿道。笔者并无结合采用 Leadbetter 在膀胱颈及近端尿道范围形成肉瓣，包裹新建管子的近端。笔者例行在尿道板两侧三角区的小三角段切除，然后才进行管道化。(图 3a, 3b, 4, 5, 6) 这边缘组织切除保证膀胱颈可相对收紧。输尿管出口过低时需要重新植入输尿管以腾出更多空位构造尿道板。某些情况下，膀胱的功能容量及顺应性减少，需要以适合肠段加以扩大。尿道重建的目的，是要停止漏尿及达致正常排尿。

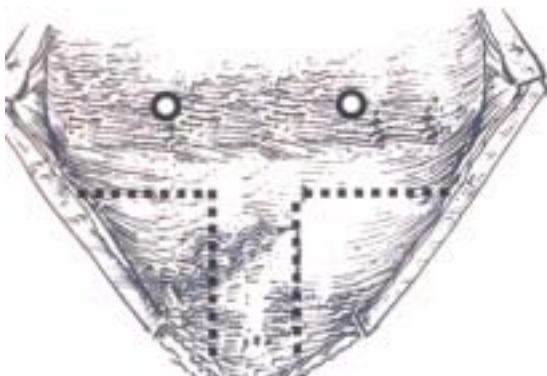


图 3a. 三角区划出后尿道板, 切除两侧三角区的小三角段

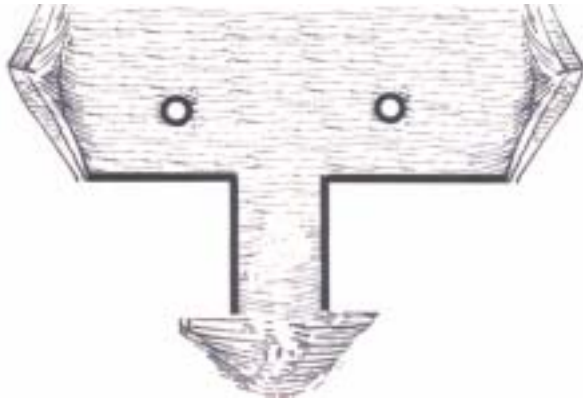


图 3b. 在三角区划出的后尿道扳

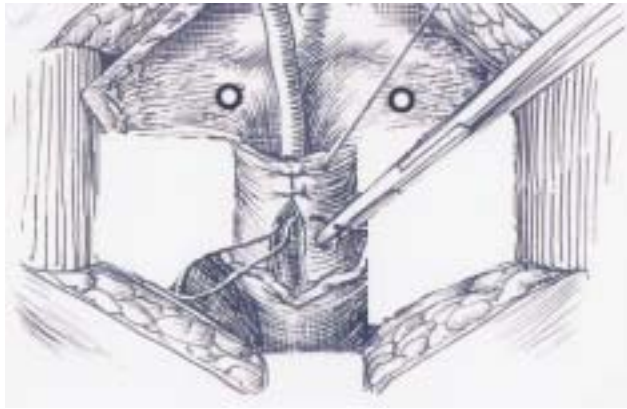


图 4. 将尿道扳两层卷成管形，构成新的盆腔内尿道

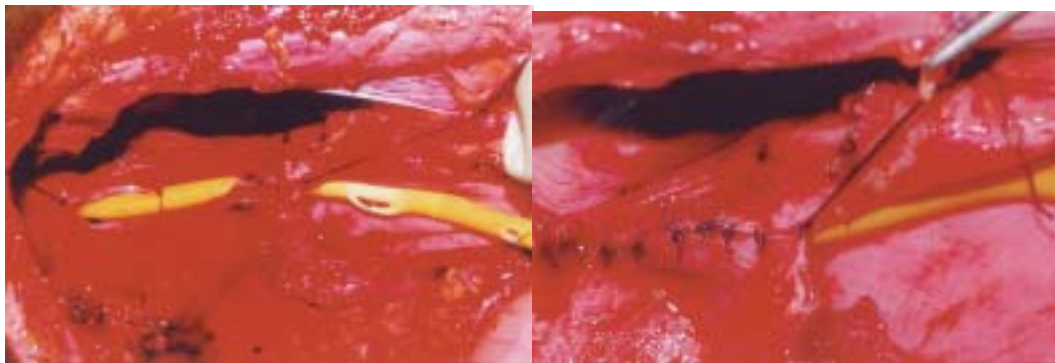


图 5,6. 将尿道扳卷成管形的手术照片

在笔者早期的病例中,曾将新建的尿道悬吊在腹直肌后鞘膜上以造成倾斜的膀胱尿道角(vesicourethral angle)。随后,笔者发觉此举毫无例外地造成尿流障碍及阻延排尿恢复正常。笔者已放弃膀胱尿道角度是达致尿控所必需的这种想法。尿控的真正关键,在于充足的尿道长度,新建的膀胱颈,以及腹内压力可迅速传送至新造的盆腔内的尿道等。

结果

在笔者每例新建尿道远期随访均保持畅通并无狭窄倾向。笔者并不主张术后例行尿道口径测量以评估及确定尿道畅通。实际上,可观察到尿流速随时间改善,在术后数周内,当术后炎性协同失调(inflammatory dyssynergia)消退后,达致正常范围。新造的尿道保持在盆腔内的位置,以阴道前壁从后及从下支托。此位置容许腹内压在使劲时迅转移至尿道,将其压向仍保存完好的阴道支托。

经耻骨尿道重建有早期及远期的并发症。切除部份耻骨联合在妇女并不构成明显的无效腔(dead space),故无必须作长期间的引流或以组织转移来封闭。

笔者三名早前病例已结婚并曾经阴道生产。看来,耻骨联合的部份切除并未对性交,怀孕及阴道分娩带来不良影响。笔者病人中未见有盆底移动过度或盆器官下移。

除上述病例外,笔者亦曾采用经耻骨径路修补两例创伤扯断膀胱颈及三例由分娩造成的复染膀胱阴道瘘。在三例膀胱阴道瘘经耻骨径路修补,均采用 Floak's 螺旋膀胱瓣重建三角区及尿道,并行两侧输尿管再植入及膀胱扩张。

结论

经耻骨径路使困难深入的耻骨联合底区域变得通行无阻,方便了盆腔内尿道的重建。手术的近期及远期并发症特别少,亦不会影响盆腔器官支托及稳定。这径路大大减少了在涉及三角区的重建手术中,对阴道及其它相邻区域的附带性破坏。

参考文献

1. Knight H M, Phillips NJ, Mouriquand PD: Female hypospadias: A case report. J Pediatr Surg 30 (12) : 1738-40, 1995
2. Hoebeke, P., Van Laecke., Raes, A., Van Gool, J.D. and Vanda Walle, J. Anomalies of the external urethral meatus in girls with non neurogenic bladder sphincter dysfunction. BJU International 83(3), 294-98, 1999.
3. DeLancy JO, Hurd WW: Size of the urogenital hiatus in the levator ani muscles in normal women and women with pelvic organ prolapse. Obstet Gynecol 1998;91:364-368.
4. DeLancey JOL: Pubovesical ligament: A separate structure from the urethral supports ("pubourethral ligaments"). Neurourol Urodyn 1989;8:53-61.
5. DeLancey JOL: Anatomic aspects of vaginal eversion after hysterectomy. Am J Obstet Gynecol 1992;166: 1717-1728.
6. DeLancey JOL: Anatomy and biomechanics of genital prolapse. Clin Obstet Gynecol 1993;36:897-909.
7. Dees J: Congenital epispadias with incontinence. J Urol 62: 513-522, 1949.

Leadbetter GW: Surgical correction of total urinary incontinence. J Urol 91: 226-266, 1964.